

「従来の画像検査では検出できない
外傷性高次脳機能障害患者をfNIRSとfMRI
で評価するための基礎的研究」

研究代表者：東京労災病院 脳神経外科

中川 将徳

【はじめに】

- 頭部外傷後に高次脳機能障害を呈する患者の多くは、頭部CTや頭部MRIで脳挫傷やびまん性軸索損傷などの異常所見を認めるが、時にこれらの異常を認めず、外傷と高次脳機能障害の因果関係が不明瞭で、後遺症認定などに問題が起きる場合がある。
- そこで外傷性高次脳機能障害を新たな画像診断機器で客観的に評価できないかというニーズが生まれていた。

【研究目的】

頭部CTやMRIといった通常の画像診断で異常を認めない外傷性高次脳機能障害患者(以下、画像正常外傷患者)に対し、**機能的近赤外線スペクトロスコピー**(functional near-infrared spectroscopy: 以下fNIRS)や**functional MRI**(以下fMRI)で評価することにより、異常を指摘できるかどうかを明らかにする。

研究1: 正常群と画像正常外傷群における語流暢課題、カラーワードストロープ(Color Word Stroop: CWS)課題、PASAT課題施行時のfNIRSによる評価

【研究対象】

1) 正常群

32名 (平均年齢 36.8 ± 11.7 歳)

男性 13名、女性 19名

2) 画像上異常を示さない高次脳機能障害群

(以下、画像正常外傷群)

3名 (平均年齢 32.0 ± 9.5 歳)

男性 2名、女性 1名

代表的画像正常外傷症例：38歳、男性

- 大学生時に自転車に乗っていて後方から自動車に追突され臀部から転倒した。急性期には頭部外傷と診断されず、事故後、性格、物事に対する向き合い方が変わり、大学院に進むも通いきれず自主退学した。その後研究職に従事した後に、製造業の仕事をしている。現在でも、急な受け答えに対して言葉がうまく出ず、電話などで聞き取った情報も、定着せずにだんだん内容を忘れてしまう。頭がぐるぐる回っていて、自分の考えがまとまらない。2-3日前の仕事の内容を思い出せないといった症状あり。受傷15年後の頭部MRIでSWIも含め明らかな異常を認めなかった。

【研究方法】

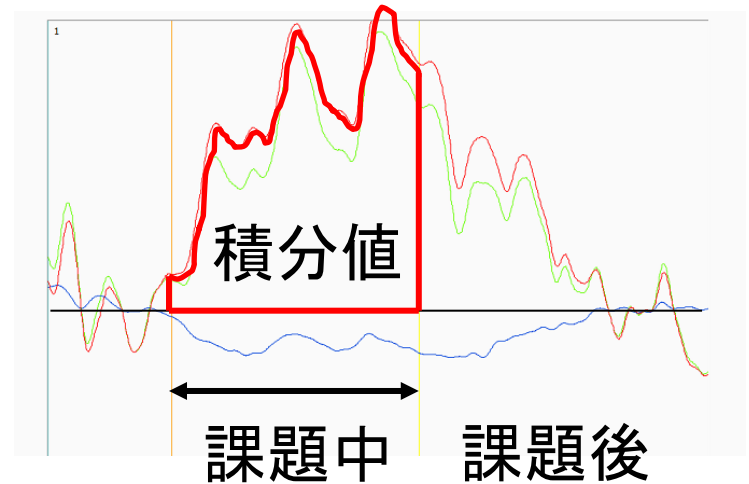
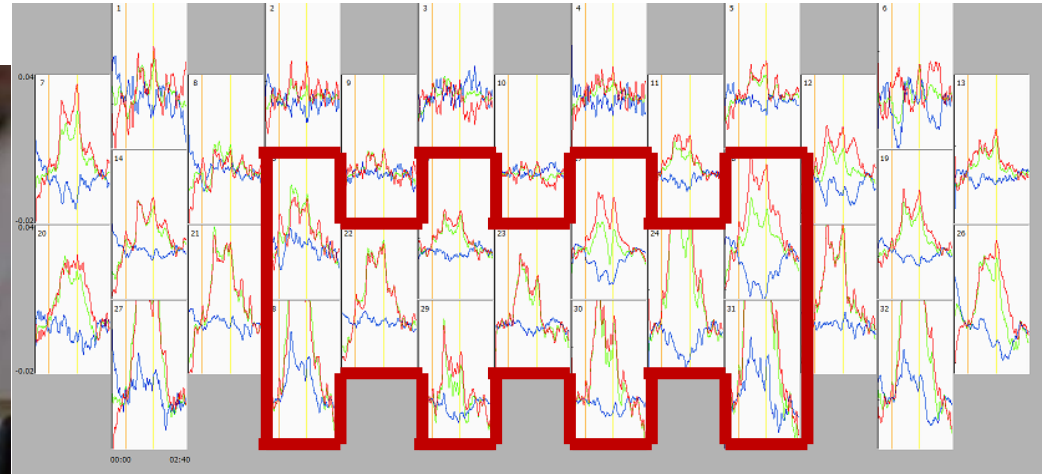
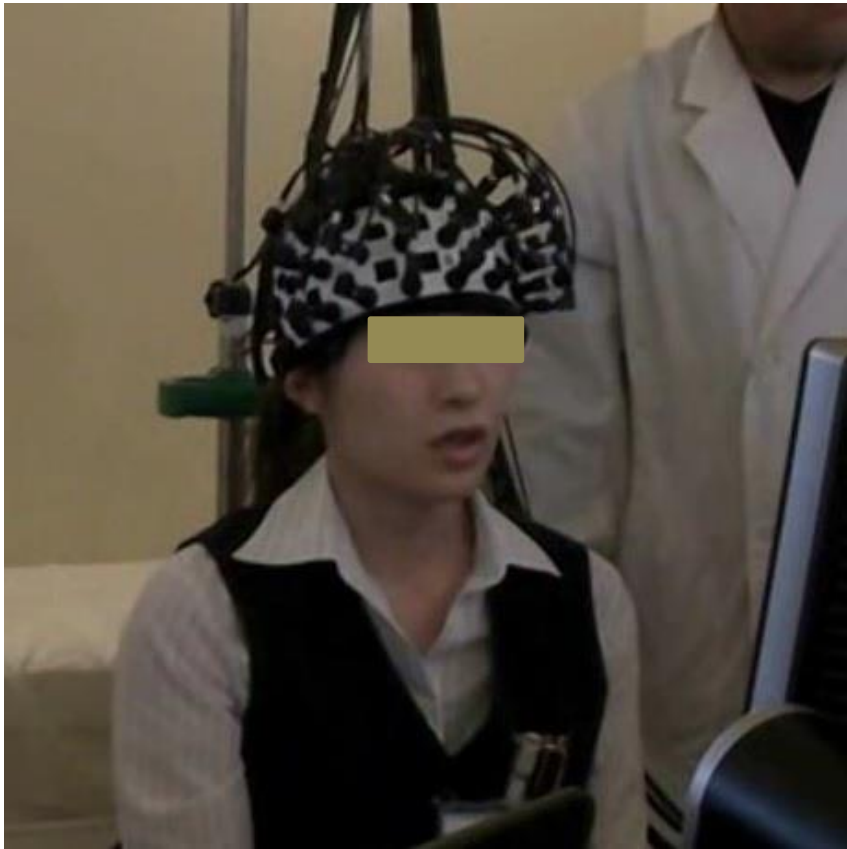fNIRS施行時のタスク

- **語流暢性検査**(Word fluency: WF)
流暢性の評価(発語あり)
- **カラーストロープ検査**(Color Word Stroop: CWS)
遂行機能の評価(発語なし)
- **PASAT検査**(Paced Auditory Serial Addition Test:
定速聴覚的連続加算テスト)
聴覚的注意の評価(発語あり)

一般的な高次脳機能検査として、

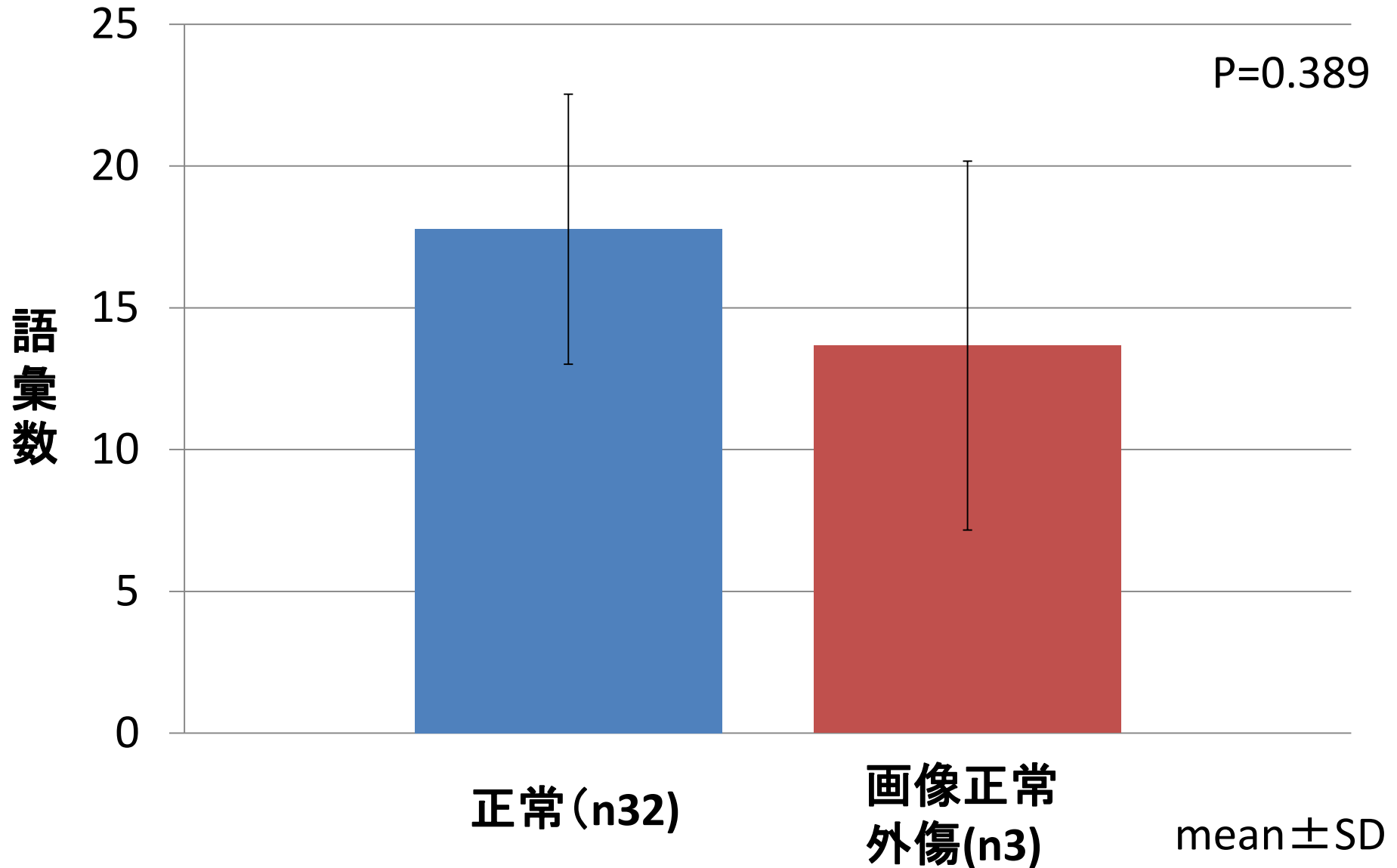
- Kohs立方体検査
- Trail Making Test
- Keio版Wisconsin Card Sorting Test (KWCST)

fNIRS検査時の様子

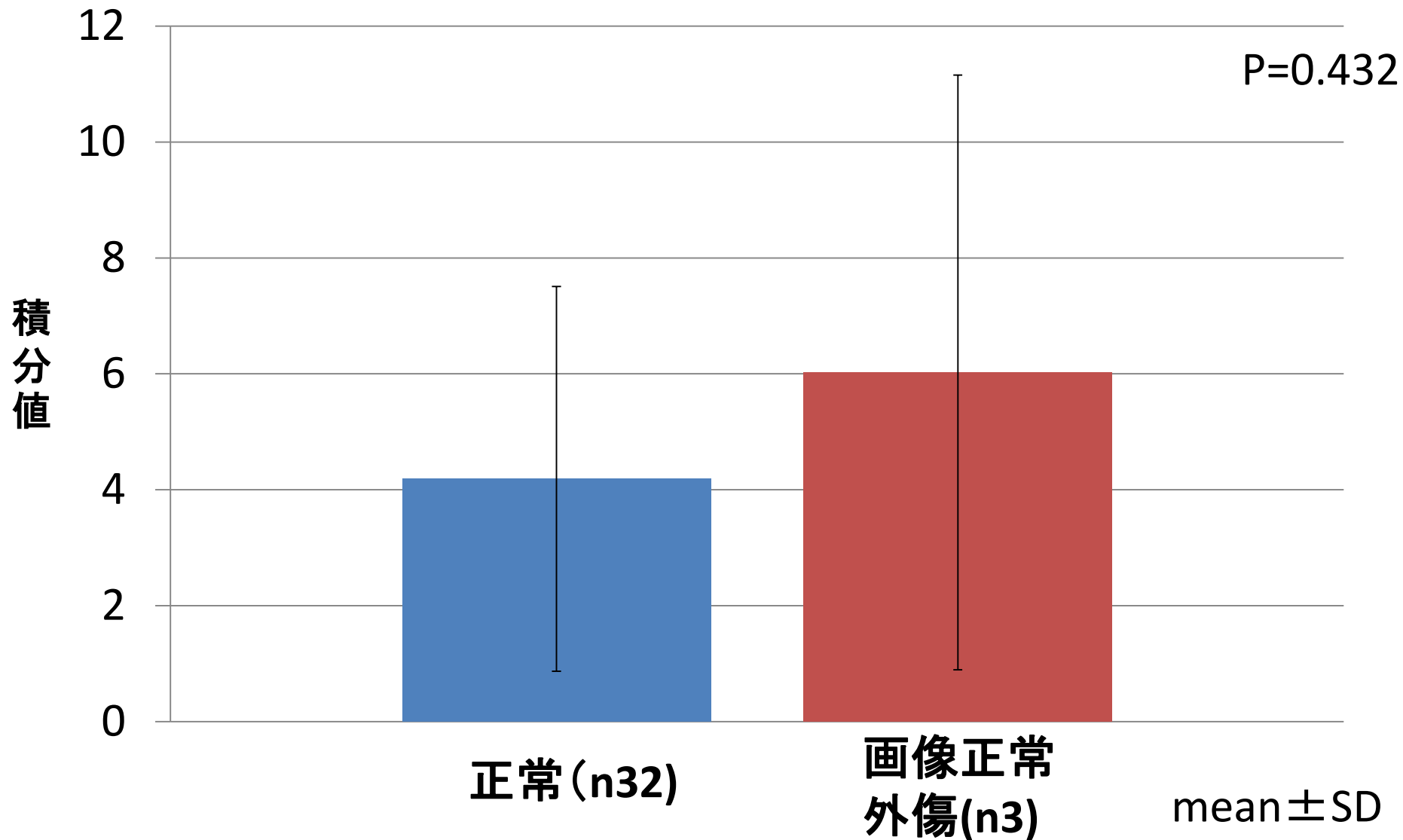


語流暢検査

語流暢検査での1分間語彙数

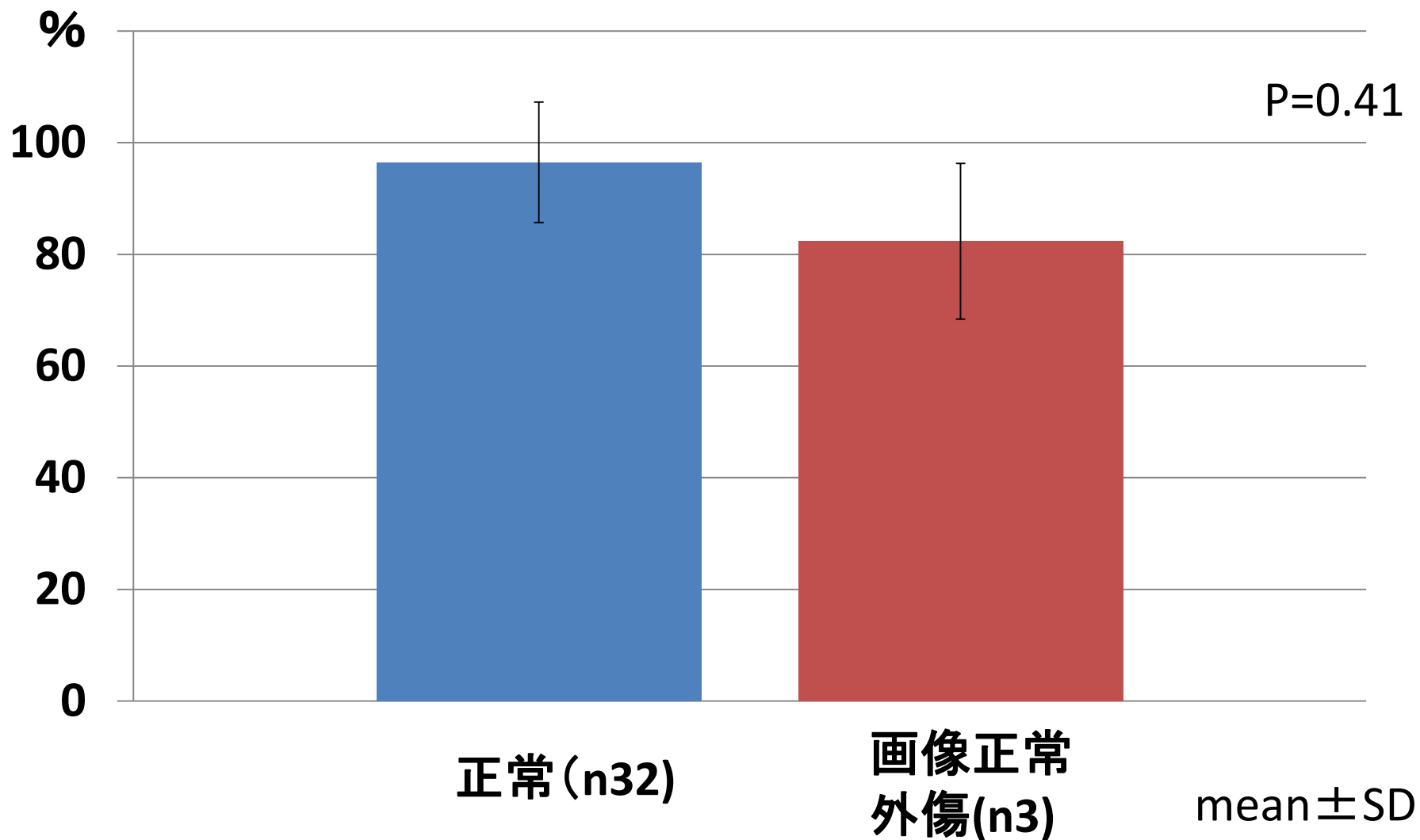


語流暢検査におけるfNIRS前頭部積分値

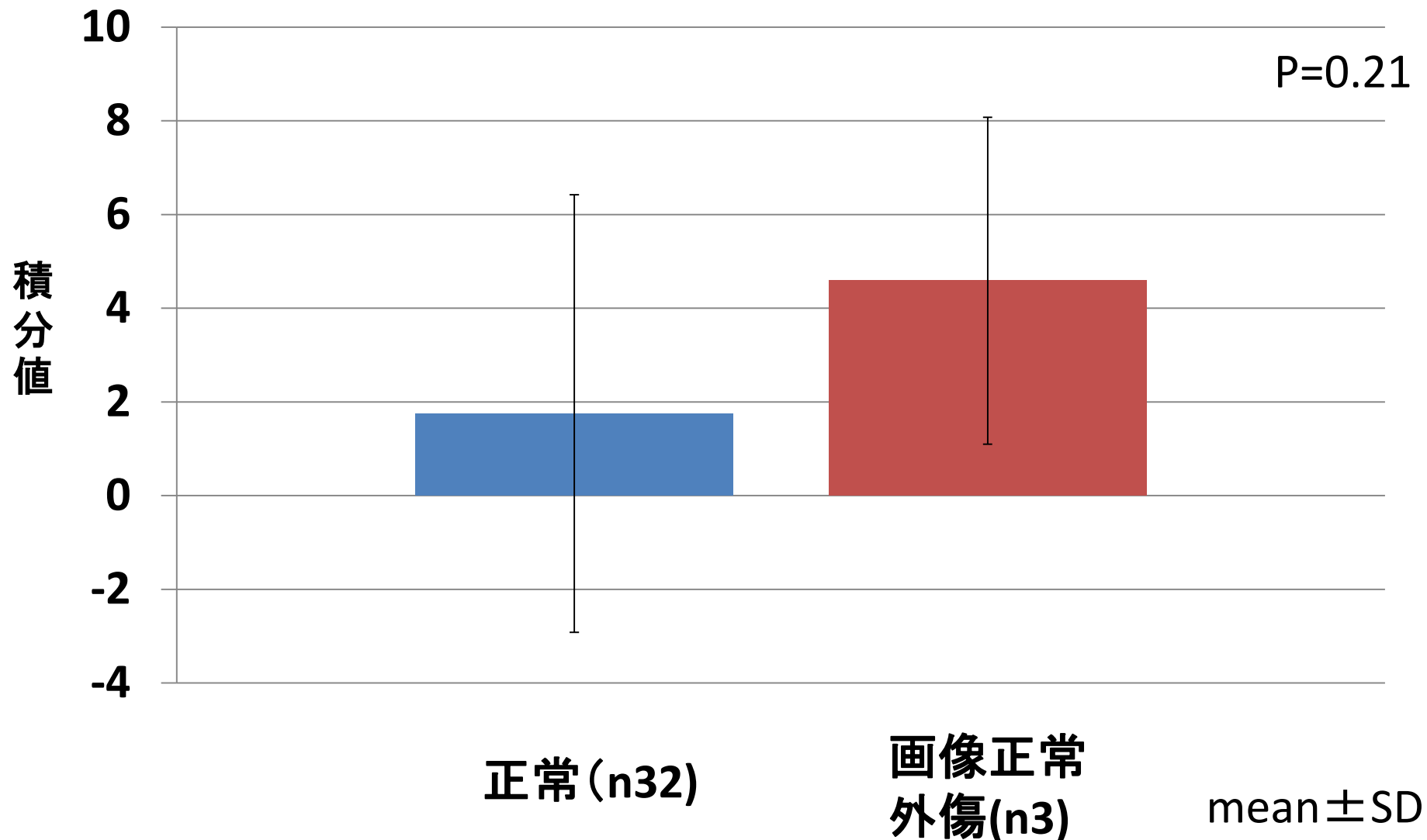


カラーストループ検査

カラーストループ検査正解率



カラーストループ検査のfNIRS前頭部 積分値



PASAT検査

PASAT検査の正解率

(%)

100

80

60

40

20

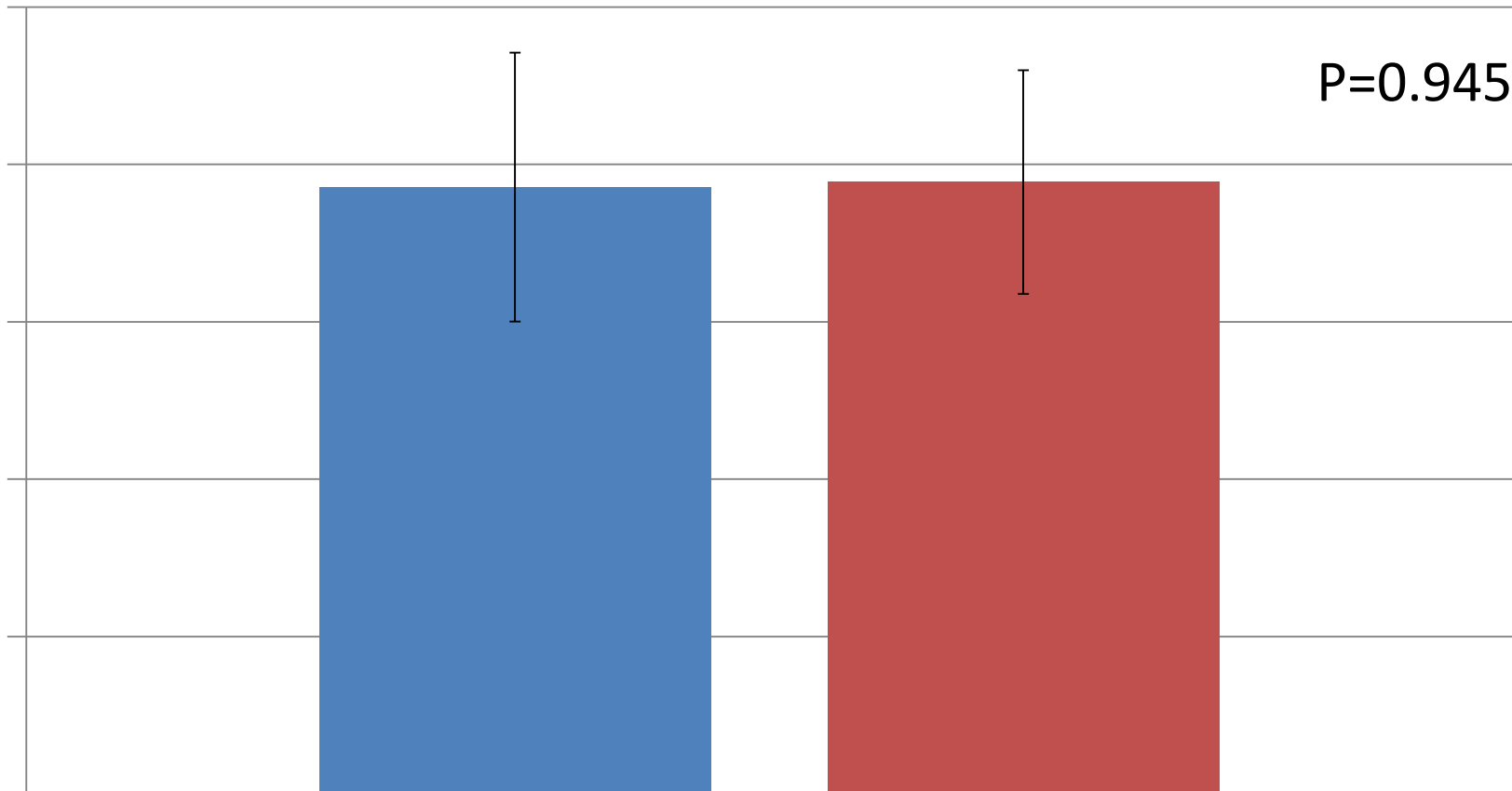
0

P=0.945

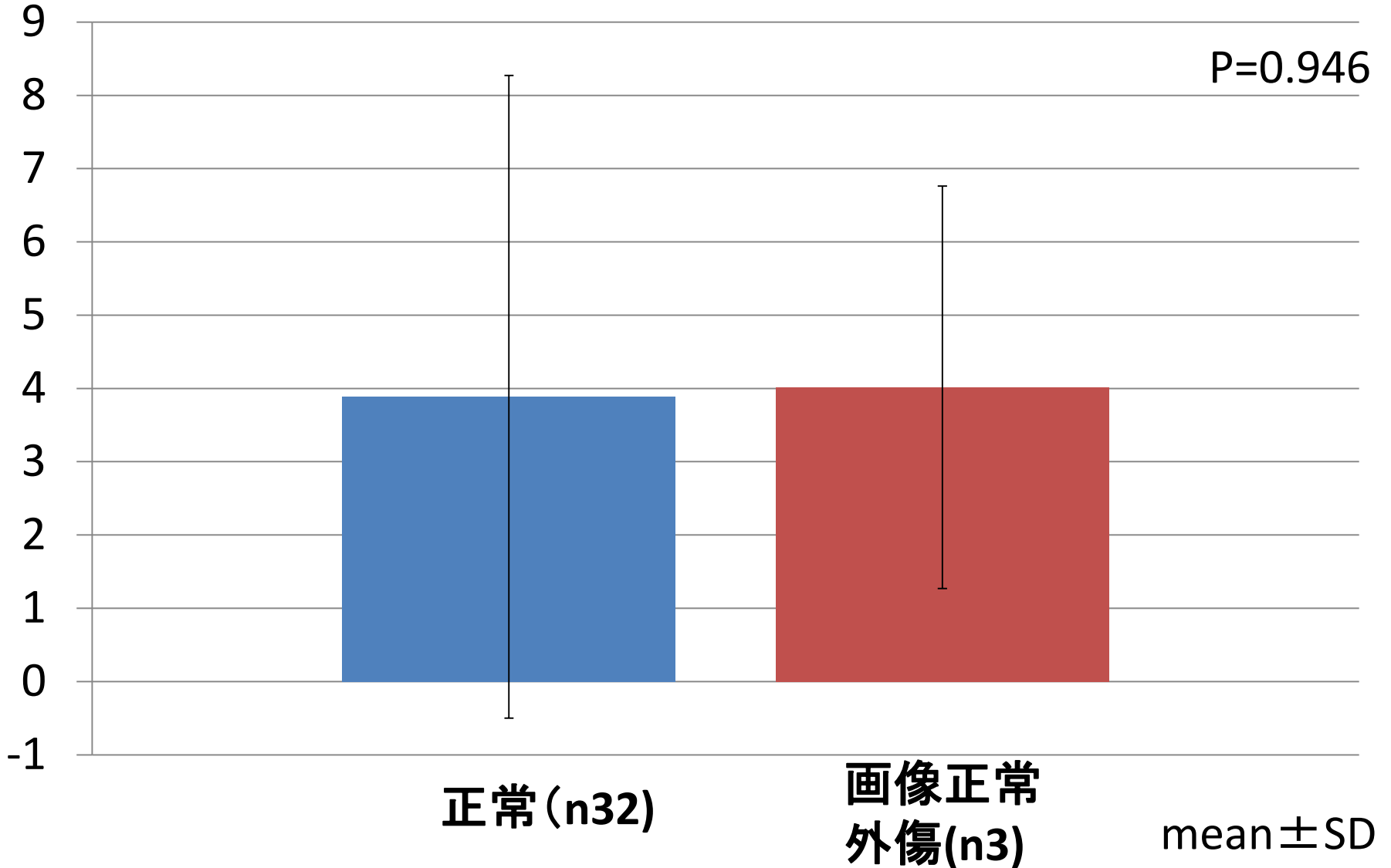
正常 (n32)

画像正常
外傷(n3)

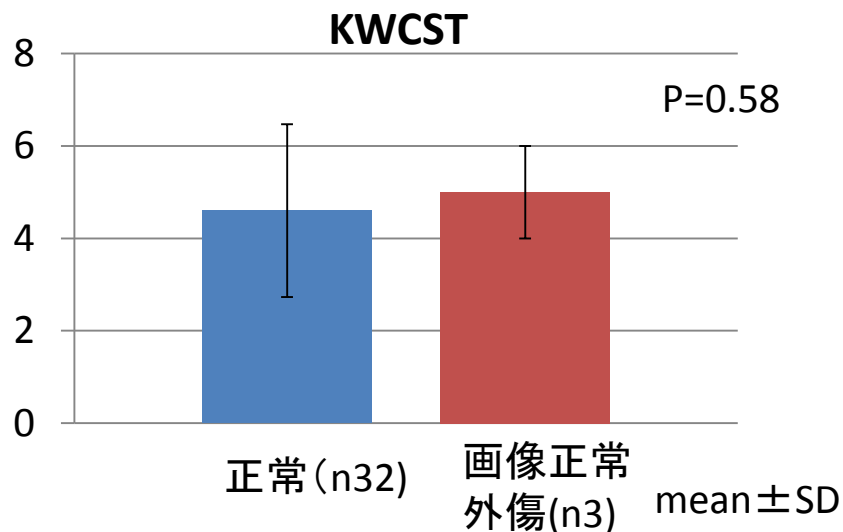
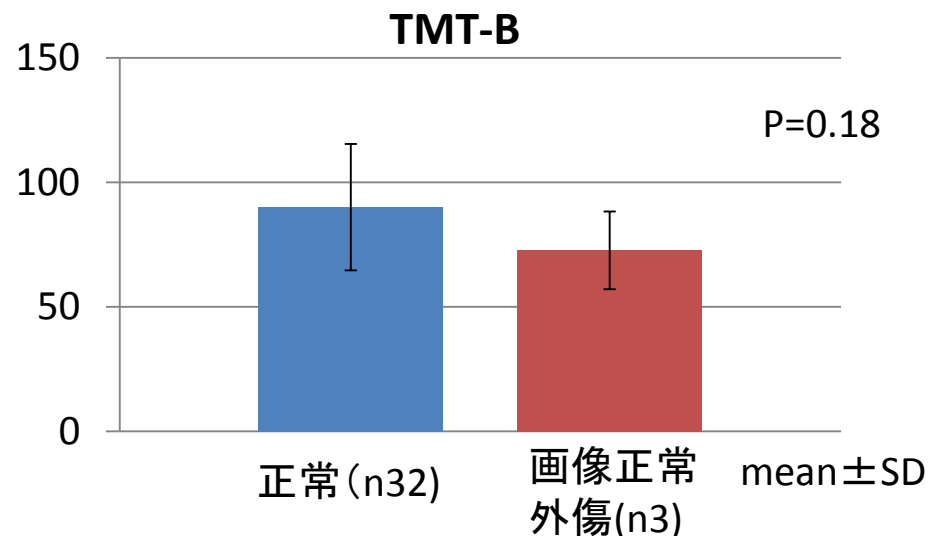
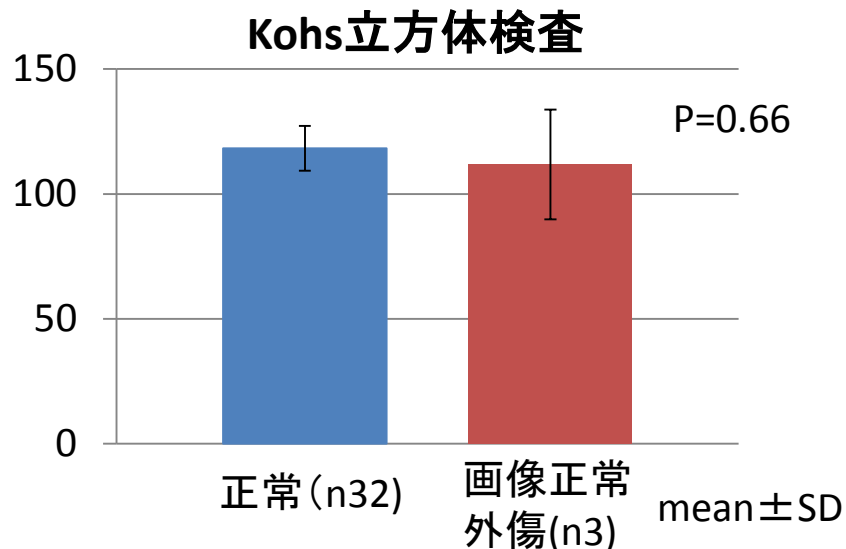
mean ± SD



PASAT検査でのfNIRS前頭部積分値



正常群と画像正常外傷群における高次脳機能検査



画像正常外傷群は正常群と比較して
これら3つの高次脳機能検査で有意な成績の低下を認めなかった。

【結果】

語流暢検査、ストループ検査、PASAT検査において、健常群と画像正常外傷群の fNIRS 積分値に有意な差を認めなかった。

【考察】

有意差はないものの、画像正常外傷群は、語流暢検査、ストループ検査において、正常群よりも前頭部積分値がやや高く、課題に対する非効率的な脳活動を反映しているのかもしれない。

- ところで実験を行う中で、正常群ですらfNIRS積分値にバラツキが大きいことがわかった。
- その理由のひとつとして、fNIRSの光信号は頭皮血流の影響を強く受けているからと推測した。
- 高橋らは、語流暢課題時に前額部で計測されるfNIRS結果には、脳活動よりも皮膚血流変化が大きく影響していることを報告している。

Takahashi T, Takikawa Y, Kawagoe R, et al., Influence of skin blood flow on near-infrared spectroscopy signals measured on the forehead during a verbal fluency task, [Neuroimage 2011; 57: 991-1002](#)

研究2: 頭皮血流の変化がfNIRS結果に与える影響について

【対象と方法】

- 正常群10例(平均年齢 36.9 ± 12.8 歳、男6、女4)
- まず通常の語流暢検査(あ、き、は)を行い、その後、再度語流暢検査(と、せ、お)を行った。後半の言葉を作成する60秒間のうち、20秒から40秒まで両側浅側頭動脈(superficial temporal artery: **STA**)を検者の手指で圧迫し、両者のfNIRS結果を比較した。

【結果】

- 10例中6例において、STAを圧迫することで課題中上昇していた前頭部オキシヘモグロビン値が低下し、圧迫を解除することで回復した。

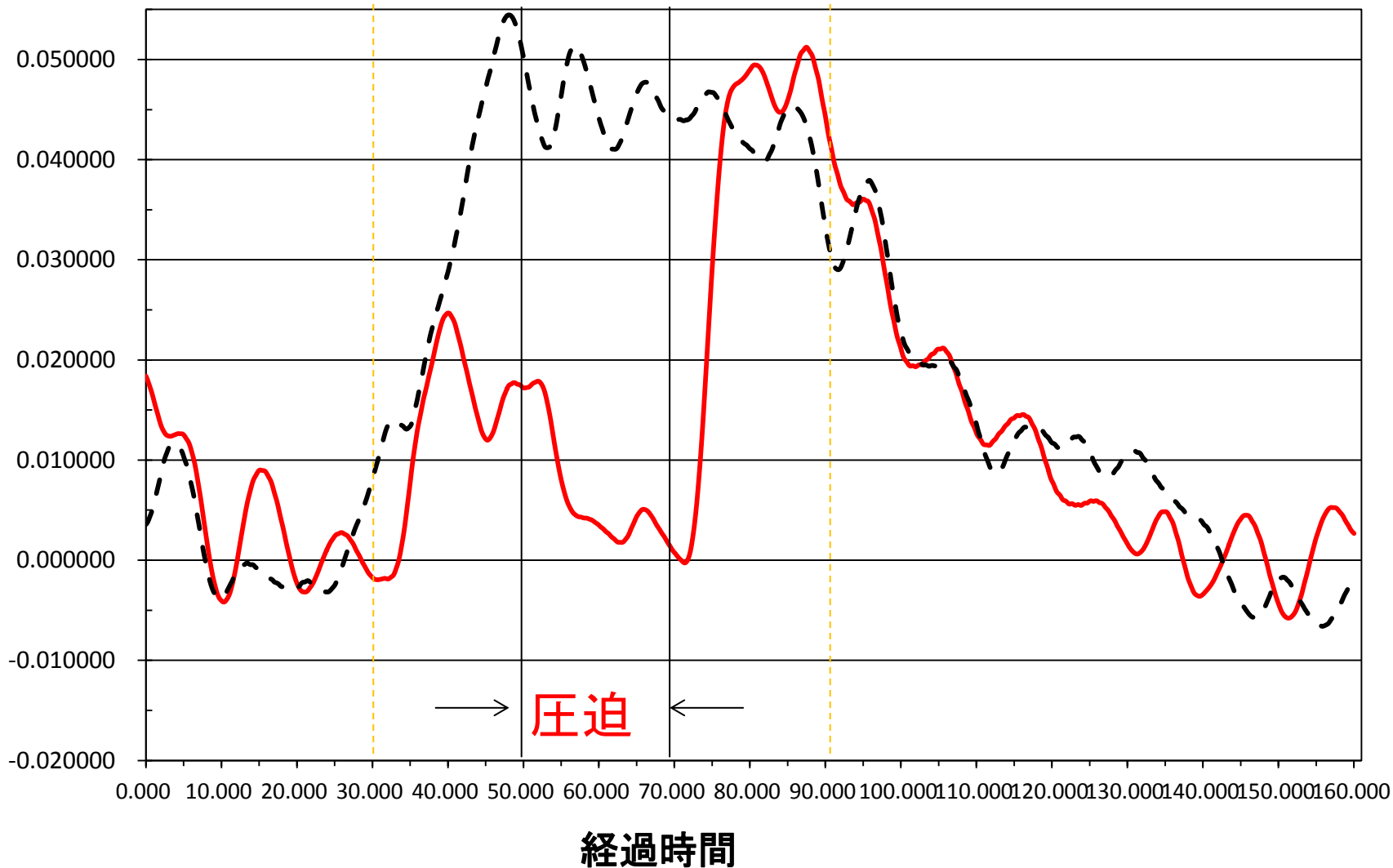
語流暢検査の途中でSTAを圧迫したときの fNIRSオキシヘモグロビンの変化

Illustrative case X29

前頭葉11チャンネル加算平均グラフ

— 途中抑え - - 通常

オキシヘモグロビン



語流暢検査の途中でSTAを圧迫した際の fNIRS2次元マップ

Illustrative case X29

課題中

通常



途中圧迫

STA途中
圧迫あり



【考察】

- STAの圧迫によりオキシヘモグロビン値が低下するという結果は、fNIRSが皮膚血流の影響を受けていることを示し、課題中の精神的な緊張(赤面)により頭皮血流が増加すると、fNIRS信号も増加すると考えられた。
- fNIRSの結果はプローベ間の光が通過する皮膚を含むすべての組織の血流変化を反映することを考慮しながら結果を判断する必要があると考えた。

研究3: 正常群と画像正常外傷群における 課題関連fMRIによる脳血流評価

【対象】

正常群13例 (34.9±2.8歳、男5、右利き12)

画像正常外傷群2例 (37.5±0.7歳、男1、右利き1)

【方法】

語流暢課題

カラーストループ課題

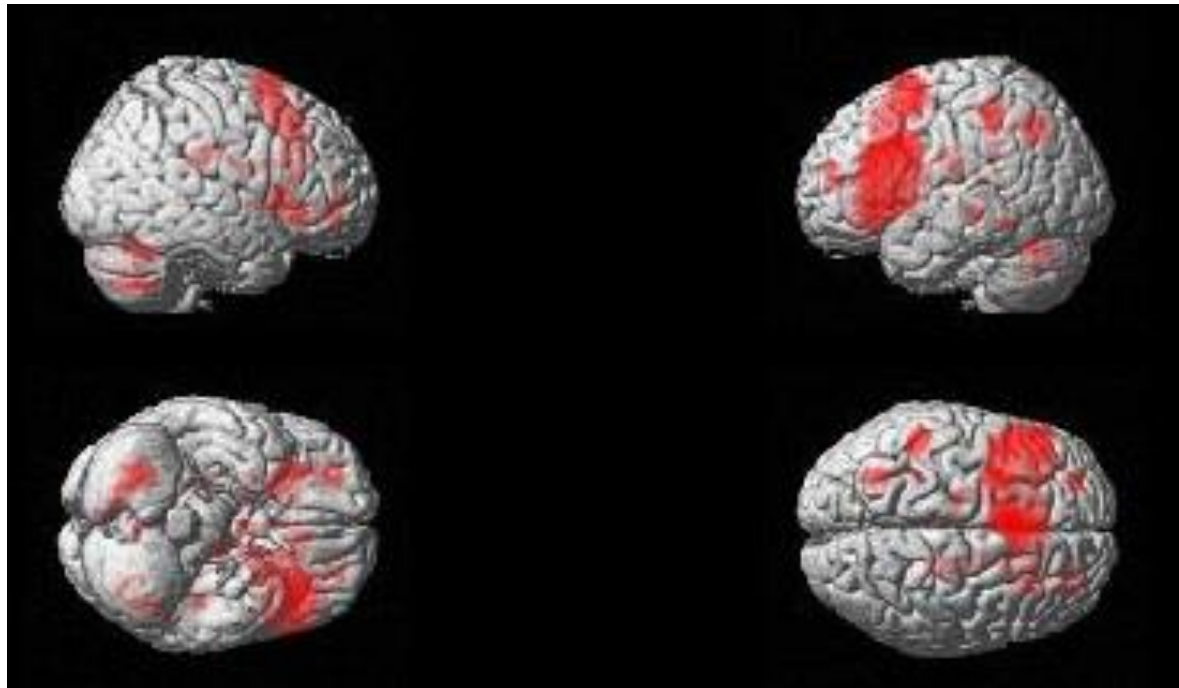
安静fMRI(開眼固視、5分間)

MRI装置: 3T MR system (Siemens, Skyra)

脳機能画像解析: SPM12とConn (v.17)

語流暢検査

正常群における語流暢課題における賦活部位

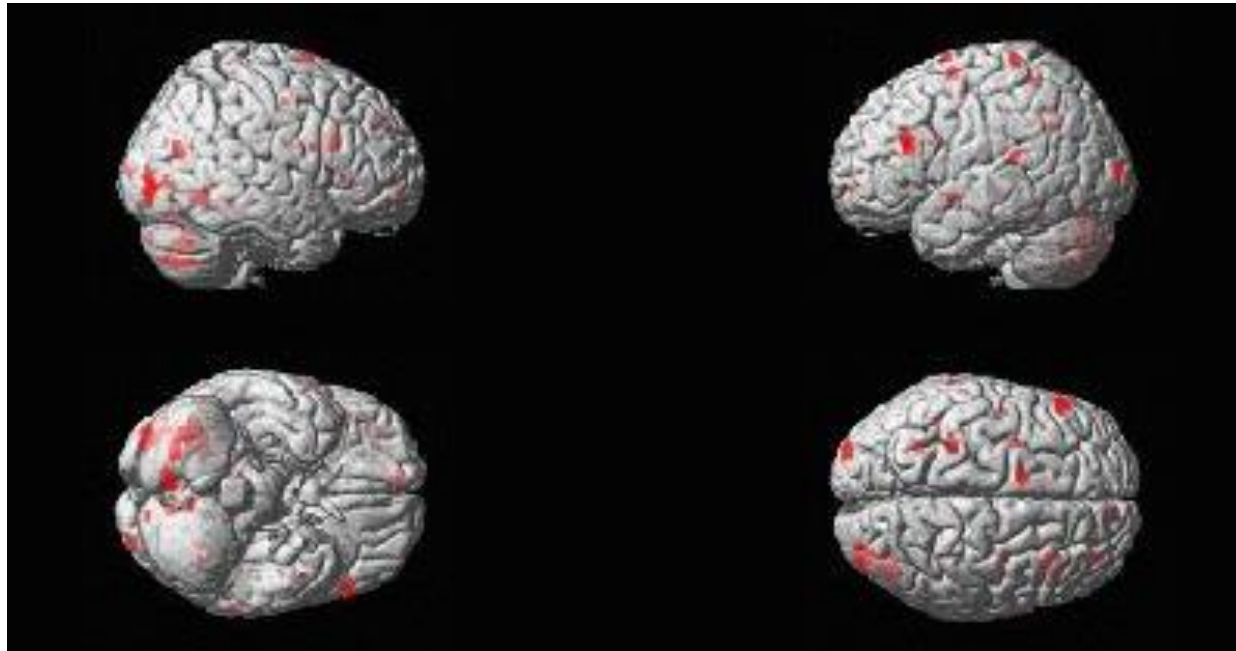


正常(n=13)

uncorrected
 $p < 0.001$

- 正常群では語流暢性課題により言語野や補足運動野を中心に賦活領域を認め、自発的な語想起をおこなうための脳活動を反映していると推察された。

症例1の語流暢課題における正常群よりもまさる賦活部位

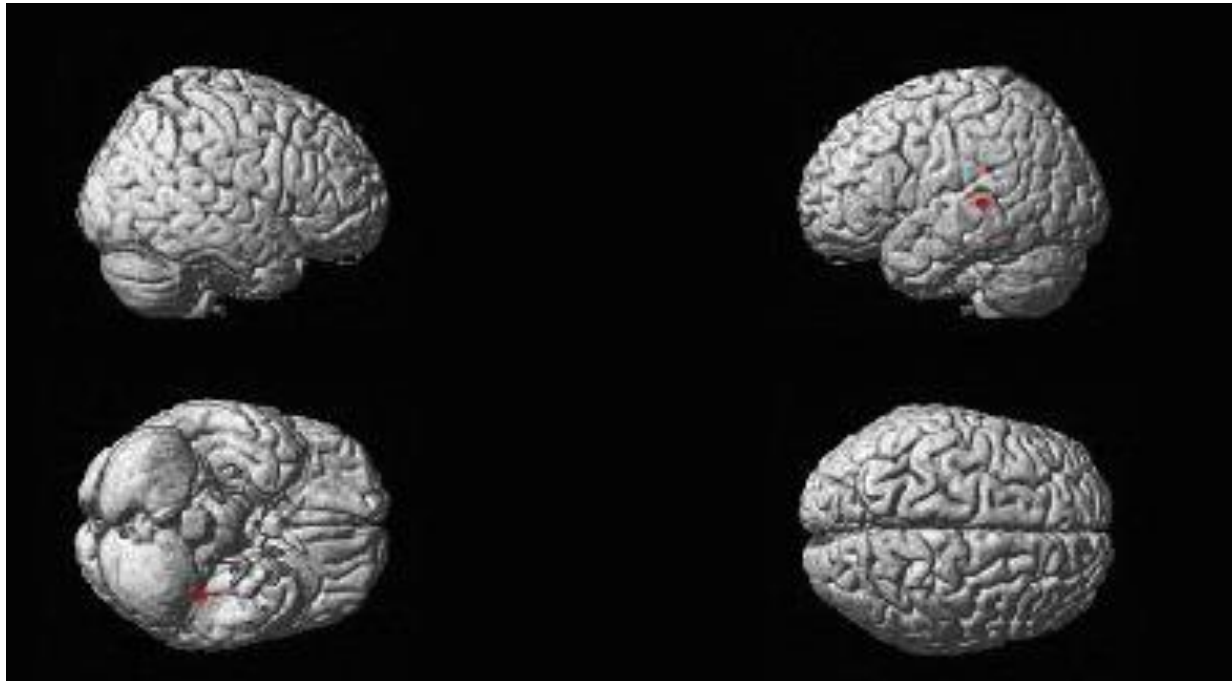


症例1 > 正常群

uncorrected
 $p < 0.001$

- 症例1では両側下前頭回や小脳を含めてびまん性に賦活増大部位を認めた。

症例2の語流暢課題における正常群よりもまさる賦活部位



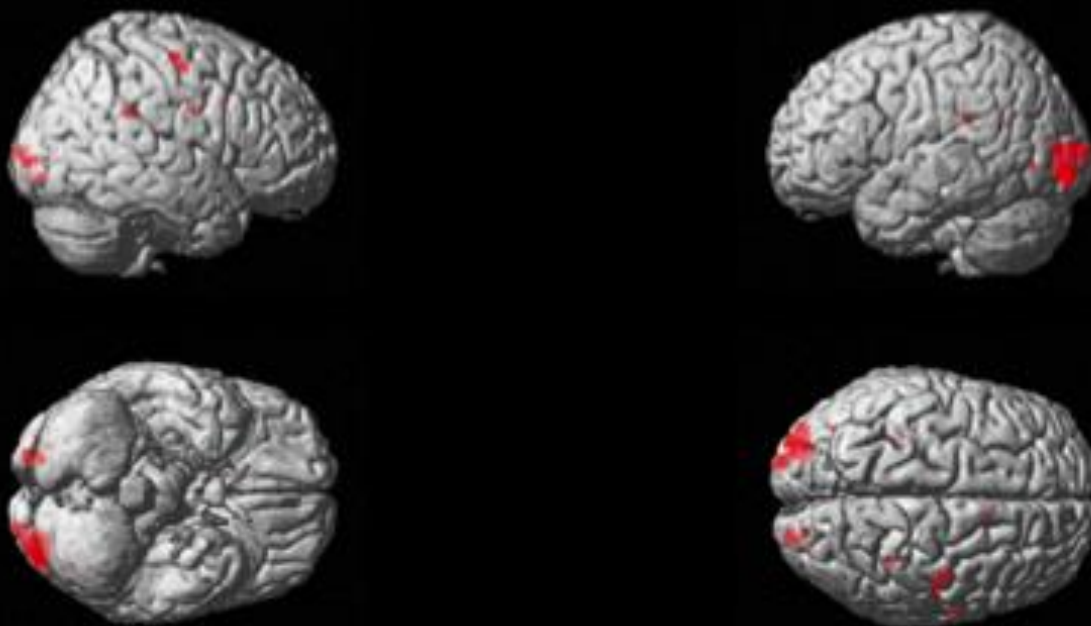
症例2 > 正常群

uncorrected
 $p < 0.001$

症例2では左上側頭回に若干の賦活増大部位を認めた。

カラーストループ検査

正常群におけるCWS課題における賦活部位



正常(n=13)

uncorrected
 $p < 0.001$

正常群では左後頭葉の視覚関連領域を中心に賦活を認め、色調判断に関連した脳活動を反映していると推察された。

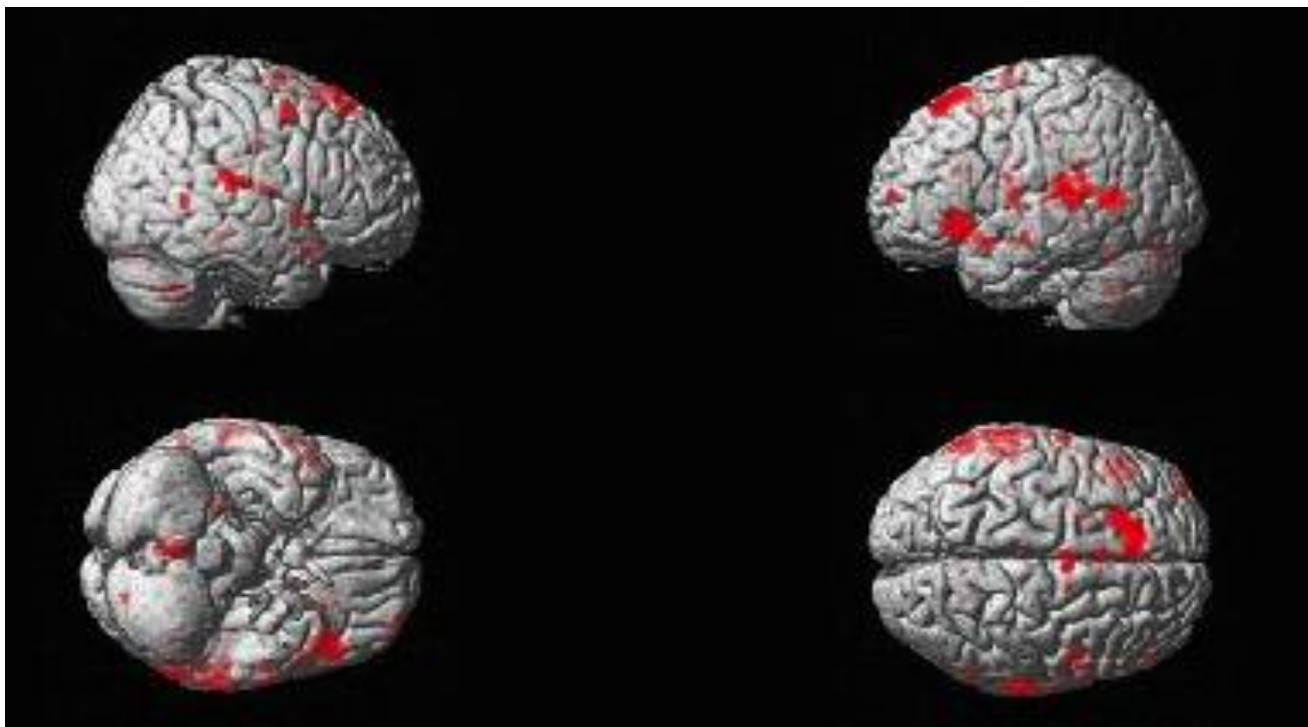
症例1のCWS課題における正常群よりもまさる賦活部位

症例1 > 正常群

uncorrected
 $p < 0.001$

- 症例1では両側前頭葉に広範に賦活を認めた。

症例2のCWS課題における正常群よりもまさる賦活部位



症例2>正常群

uncorrected
 $p < 0.001$ ³²

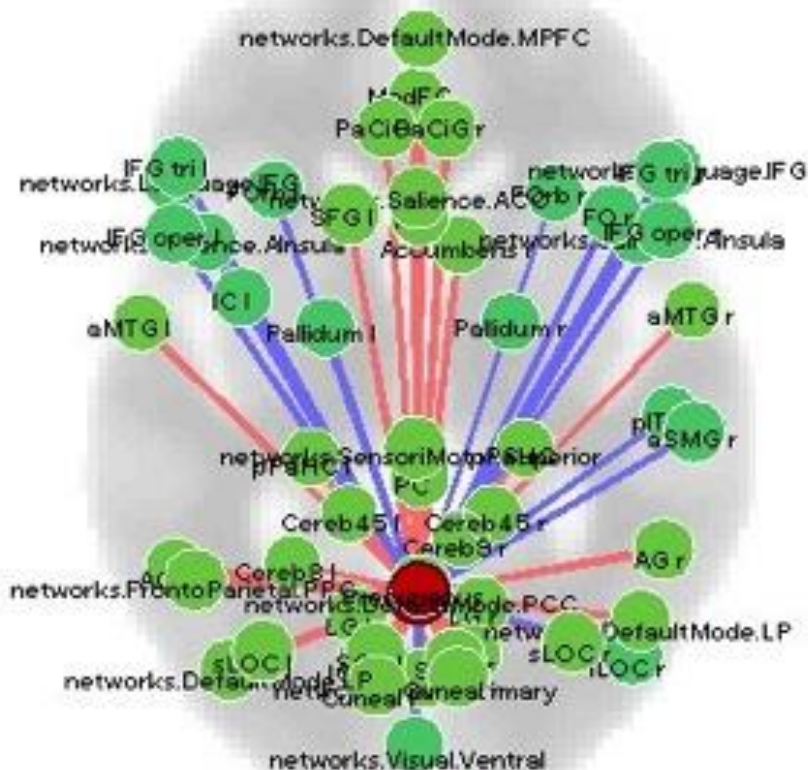
症例2では左背内側前頭前野や両側シルビウス裂周囲に賦活を認めた。

【考察】

- 課題関連fMRIにおいて、症例と健常群の比較から、課題に対する非効率的な脳の過活動を反映している可能性が示唆されたが、症例が少なく群間での比較が困難な状況であったため、現状では個人的差異の影響を否定出来ないが、脳外傷に伴う脳活動異常を客観的に評価しうる指標となる事が期待される。

安静時fMRI

正常群における PCC を起点とした 安静時MRIによる機能的結合

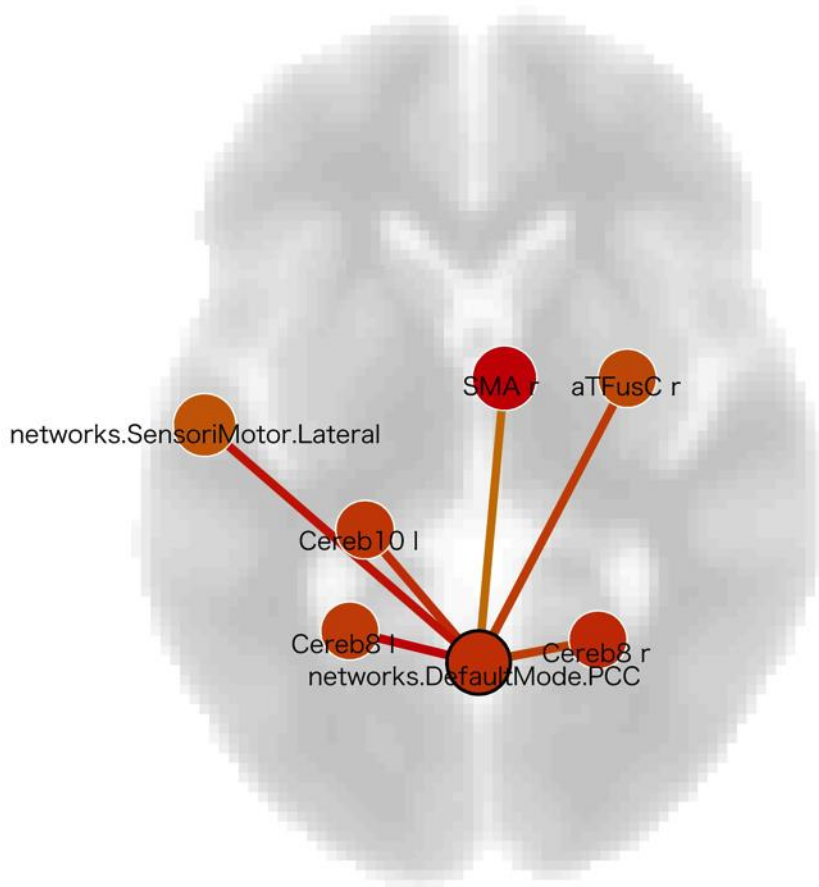


Uncorrected, $p < 0.05$

DMN内に於ける正の相関(赤線で表示)、および
TPN内に於ける負の相関(青線で表示)を認めた。

症例1の安静時MRIにおける正常群よりも まさる賦活部位

症例1 > 正常 (n=13)

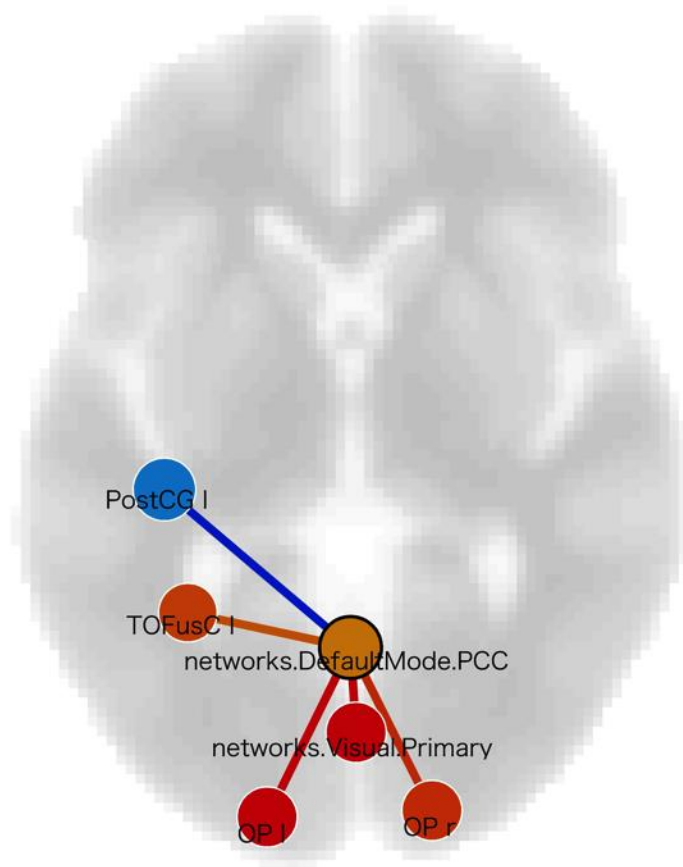


症例1では正常に比してPCCと小脳、sensorimotor network, SMAなどとの機能的結合が増加していた。

Uncorrected, $p < 0.05$

症例2の安静時MRIにおける正常群よりも まさる賦活部位

症例2 > 正常 (n=13)



症例2ではPCCと両側後頭極、一次視覚野、左紡錘状回における機能的結合が増加していた。

Uncorrected, $p < 0.05$

【考察】

- 安静時fMRIにおいて、画像正常外傷群が、正常群に比して後部帯状回との機能的連結性が減弱しているのは、外傷により正常な脳内ネットワークが損傷されている可能性が示唆された。

【全体の結論】

- 画像正常外傷群では、通常画像にて異常所見が乏しい場合でも、fNIRS及びfMRIにおいて非効率的脳活動や機能的結合性の低下を示し、注意障害や易疲労性など非特異的な高次脳機能障害症状を来している可能性が推察された。

【本研究の限界】

- 画像上異常を認めない外傷性高次脳機能障害例を3例しか集められず、統計的有意差を出せなかった。